

# Деструктивный фибро-воспалительный полипозный риносинусит, потребовавший проведения передней краниофациальной резекции

P.M. PZAEV

## Destructive fibro-inflammatory polypous rhinosinusitis which needed treatment with anterior craniofacial resection

R.M. RZAEV

Отделение оториноларингологии – хирургии головы и шеи (зав. — доктор мед. наук Р.М. Рзаев) Азербайджанской центральной дорожной больницы, Баку

Применяемые в настоящее время различные виды хирургического вмешательства при полипозном риносинусите (удаление полипов режущей петлей или путем эндоскопической полисинусотомии) обеспечивают безрецидивную динамику заболевания в течение продолжительного времени у ряда больных, однако в отдаленном периоде после операции возможны рецидивы полипов. Существующие средства медикаментозного лечения больных с данной патологией (кортикостероидная или системная противогрибковая терапия) позволяют лишь приостановить рост полипов, удлинить промежутки между рецидивами, но не излечивают заболевание полностью. Существует необходимость изыскивать новые методы, позволяющие обеспечить эффективное лечение больных с данной патологией.

Накопленный опыт по применению передней краниофациальной резекции (ПКФР) при распространенных опухлях носа и околоносовых пазух [1–4] открывает принципиально новые возможности по применению данной операции также при деструктивных и обширных полипозных риносинуситах, не поддающихся традиционным видам лечения.

Мы наблюдали больного с полипозным риносинуситом, у которого общепринятые методы лечения и проведенная субфронтальная трепанация черепа оказались неэффективны, и была применена ПКФР, позволившая добиться стойкого результата.

Приводим собственное наблюдение.

*Больной М.*, 43 лет, поступил в отделение 16.07.05 с жалобами на отсутствие носового дыхания, периодически возникающую тупую головную боль, выпячивание правого глазного яблока и двоение зрения.

Носовое дыхание нарушено более 5 лет. По поводу полипозного риносинусита трижды подвергался полипотомии с последующим проведением кортикостероидной терапии. В дальнейшем у больного был диагностирован висцеральный микоз, проводилась направленная терапия, которая также не увенчалась успехом. В 2003 г. по поводу деструктивно абсцедирующего аллергического полипозного риносинусита с распространением полипов в левую глазницу в НИИ нейрохирургии им. акад. Н.Н. Бурденко было произведено удаление полипов путем субфронтальной трепанации. Через 8 мес после операции больной вновь стал замечать нарастающее затруднение носового дыхания и выпячивание правого глаза. При обращении к нам у больного выявлено

наличие двустороннего обширного полипозного риносинусита с выраженным правосторонним экзофтальмом.

На КТ лицевого скелета выявлена картина деструктивного полипозного риносинусита и признаки, соответствующие состоянию после ранее проведенной субфронтальной трепанации черепа (рис. 1): обширные полипозные разрастания, исходящие, по-видимому, из пазух решетчатых костей, распространяются в обе полости носа, носоглотку, верхнечелюстные и клиновидные пазухи. Разрушая глазничную пластинку решетчатых костей и нижнюю стенку лобных пазух в передне-внутреннем углу глазниц, полипозные разрастания частично проникают соответственно в полость глазниц (преимущественно в правую) и лобные пазухи, вызывая правосторонний экзофтальм. За счет экспансивного роста патологического субстрата перпендикулярная пластинка решетчатой кости, составляющая носовую перегородку, и внутренняя стенка верхнечелюстных пазух оказались разрушены. Выявлены признаки деструкции боковой стенки правой клиновидной пазухи и остеодистрофии переднего отдела основания черепа, в частности, решетчатой пластинки (*lamina cribrosa*).

При гистопатологическом исследовании биопсийного материала, взятого из полости носа, выявлена неспецифичная гистологическая картина, соответствующая по структуре фиброзно-воспалительному полипу.

Осмотр окулиста: правосторонний экзофтальм (OD-16 мм, OS-13,5 мм). Правое глазное яблоко смещено вперед и книзу (разностояние при взоре вверх и вниз, диплопия), ограничено в движении; острота зрения снижена (*Visus OD = 0,6*), поля зрения в норме.

Заключение невропатолога: двусторонняя аносмия, развившаяся на почве основного заболевания, в частности, в результате обструкции верхних отделов носовой полости и обонятельного тракта (расположенного на решетчатой пластинке) полипозными разрастаниями.

Анализ крови и мочи без особенностей.

Клинический диагноз: рецидивирующий деструктивный фиброзно-воспалительный полипозный риносинусит с распространением полипов в полости орбит и в передней отдел основания черепа (с вовлечением в процесс решетчатой пластинки); правосторонний экзофтальм.

22.07.05 под общим обезболиванием выполнена ПКФР, с проведением бифронтальной краниотомии и использованием так называемого среднелицевого декортикационного доступа.

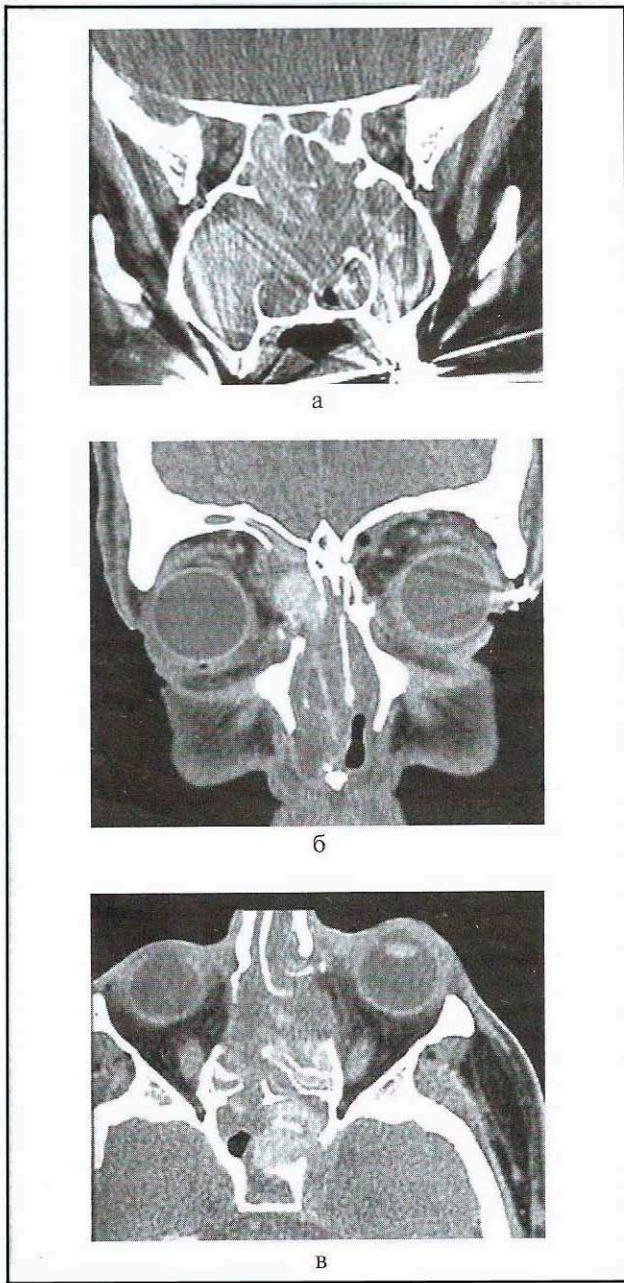
После проведения бикоронарного кожного разреза (нейрохирургический этап операции) выполнены основные этапы операции: отсепаровка кожи, надкостницы, удаление ос-

© Р.М. Рзаев, 2007

© Вестник оториноларингологии, 2007

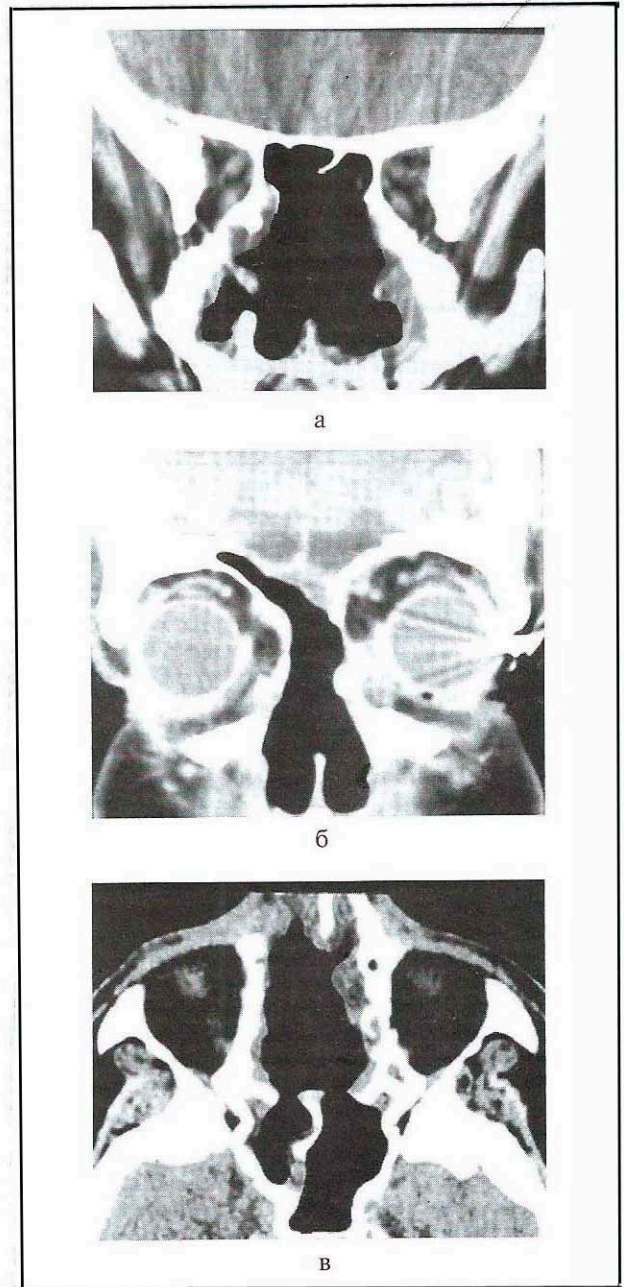
Вест Оtorinolaringol 2007;3:63–65





**Рис. 1.** КТ больного М. (до операции) с деструктивным фибрино-воспалительным полипозным риносинуситом: полипы заполняют обе полости носа, верхнечелюстные пазухи, пазухи решетчатых костей, носоглотку (а) и проникают в глазницы (б, в). Отмечается деструкция перпендикулярной пластинки решетчатой кости, внутренней стенки верхнечелюстных пазух (а) и боковой стенки клиновидной пазухи (в); имеются признаки остеодистрофии решетчатой пластинки (б).

теопластического костного лоскута, отсепаровка твердой мозговой оболочки (ТМО) от церебральных стенок лобных пазух, глазниц и дна передней черепной ямки (ПЧЯ), временное смещение лобной доли головного мозга. Произведена резекция церебральных стенок лобных пазух с последующим удалением заполняющих их полипов, затем резекция lamina cribrosa с остатками разорванной (во время отсепаровки) ТМО. Резецированы также внутренние стенки обеих глазниц (слезная кость, глазничная пластинка решетчатой кости, боковая



**Рис. 2.** КТ того же больного после ПКФР: отмечается картина радикально произведенной операции — ранее пораженные полипозными разрастаниями анатомические структуры свободны от них (а, б, в); фибрино-соединительная ткань области дефекта надежно герметизирует ПЧЯ (б).

поверхность тела клиновидной кости). На этом этапе операции при помощи хирургических ложек удалены полипы из пазух решетчатых костей и глазниц вместе с верхними носовыми раковинами.

Далее с использованием среднелицевого декортикационного доступа выполнен ринохирургический этап операции: проведен циркулярный вестибулярный разрез в полости носа со сквозным рассечением каудального края перегородки носа. Затем произведен разрез вдоль переходной складки верхней губы, который после отсепаровки мягких тканей от нижних поверхностей тела верхнечелюстных костей соединен с внутриносовыми разрезами.



отсепаровка мягких тканей наружного носа и области средней зоны лица (до нижнего и внутреннего края глазниц), после чего резецированы лобные отростки верхних челюстей, внутренние стенки верхнечелюстных пазух и носовые кости. Достигнутый при этом широкий доступ позволил удалить полипы из полостей носа, носоглотки, клиновидных пазух, а также тотально удалить полипозно-измененные слизистые оболочки околоносовых пазух.

На завершающем этапе операции произведена «двухслойная пластика дефекта дна ПЧЯ. Мобилизованная в начале операции надкостница уложена на дефект, после чего ее дистальный конец в глубине операционной раны пришит к ТМО, наложены швы на разорванные края ТМО. Затем при помощи свободного кожного лоскута, взятого из области живота, осуществлена дополнительная пластика дефекта со стороны лицевой раны. После тампонады послеоперационной полости со стороны лицевой раны бифронтальный костный лоскут фиксирован на своем месте — наложены швы на рану.

В послеоперационном периоде проводилась антибактериальная, дегидратационная, гипосенсибилизирующая, симптоматическая и общеукрепляющая терапия. Назальная ликворея, возникшая после удаления тампонов, продолжалась около 16 дней (в основном при вертикальном положении головы и прекратилась на фоне проводимого лечения. Раны зажили первичным натяжением. Больной выписан в удовлетворительном состоянии, без новых нарушений в неврологическом статусе.

#### От редакции

Данная работа представляет несомненный интерес в плане дифференциальной диагностики между доброкачественными и злокачественными опухолями этой локализации.

Следует отметить крайнюю редкость разрушения доброкачественными полипами передней черепной ямки и выполнения операции краниофациальной резекции по поводу этого заболевания. Так, группа авторов из НИИ нейрохирургии им. Н.Н. Бурденко (проф. В.А. Черкаев и соавт.) опубликовали три наблюдения применения краниофациальной резекции при полипозном синусите, однако отмечают, что в литературе они не встретили подобных описаний. Сами они считают обоснованной эту операцию только по

Повторный осмотр окулиста: движения глазных яблок в достаточном объеме во всех направлениях. Острота зрения в норме ( $Visus OD \text{ et } OS = 1,0$ ).

При наблюдении больного в течение года после операции признаков рецидива заболевания не выявлено. Жалоб нет (за исключением имеющейся аносмии). Риноскопически: в области послеоперационного дефекта, расположенного в переднем отделе основания черепа, обозревается хорошо приживленный кожный лоскут, надежно герметизирующий ПЧЯ. На КТ через 12 мес после ПКФР отмечается картина, соответствующая произведенной операции (рис. 2).

Таким образом, продуктивное воспаление околоносовых пазух с формированием фиброзно-воспалительного полипозного риносинусита сопровождается экспансивным ростом полипов, которые часто рецидивируют после хирургического и медикаментозного лечения. При обширном деструктивном полипозном риносинусите с распространением полипов в носоглотку, полости глазниц и передний отдел основания черепа (включая решетчатую пластинку), на наш взгляд, весьма перспективным является применение ПКФР. Операция выполняется путем бифронтальной краниотомии и среднелицевым декортикационным доступом. Данная операция позволяет резецировать пораженные полипозными разрастаниями решетчатые кости и решетчатую пластинку, удалить полипы из носовых полостей, носоглотки и глазниц, а также тотально удалить полипозно-измененную слизистую оболочку околоносовых пазух.

поводу злокачественных опухолей и ставят вопрос об использовании вначале эндоскопического метода, а хирургический метод предлагают применять для недоступных при эндоскопии зон.

Таким образом, целесообразно подчеркнуть, что разрушение костных структур основания черепа характерно для злокачественных опухолей. Доброкачественные опухоли и полипы разрушают эти структуры крайне редко. Краниофациальная резекция, являясь крайне травматичной операцией, применяется, как правило, по поводу злокачественных опухолей, а лечение полипозного синусита, разрушающего основание черепа, требует дальнейшей научной разработки.

#### ЛИТЕРАТУРА

1. Пзаев Р.М., Вердиев Н.Д. Российская научно-практическая конференция оториноларингологов, 4-я: Материалы. М 2005;69—71.
2. Rzaev R.M., Verdiyev N.D. 3-rd World congress of international federation of Head and Neck Oncologic Societies (Editor: Jan Klozar). Prague 2006;201:191.
3. Schramm V.L., Myers E.N., Maroon J.C. Laryngoscope 1979;89:1077—1091.
4. Suarez C., Leorente J.L., Fernánder de León R. et al. Acta Otorinolaringol Esp 2004;55:27—33.